Fiche d'Information du Département Thoracique de l'IMM :

Médiastinoscopie

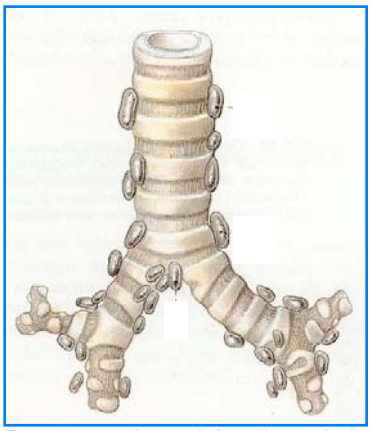

Représentation schématique de la trachée et des ganglions

Qu'est ce qu'une médiastinoscopie ?

La médiastinoscopie est l'exploration du médiastin par l'intermédiaire d'un endoscope appelé Vidéo-Médiastinoscope.

Le médiastin est une région anatomique située dans la partie médiane du thorax, entre les 2 poumons. Cette région comprend le cœur, de nombreux vaisseaux, des organes vitaux comme la trachée ou l'œsophage, et des ganglions lymphatiques.

But de la médiastinoscopie

Son but principal est de prélever des ganglions qui ont été vus sur le scanner ou sur la scintigraphie au 18-FDG (Pet-Scan). Ces ganglions peuvent être isolés, ou accompagner une maladie infectieuse ou tumorale. Prélever ces ganglions, qui sont ensuite analysés en anatomo-pathologie, permet selon les cas d'établir un diagnostic ou de faire le bilan d'extension d'une tumeur.

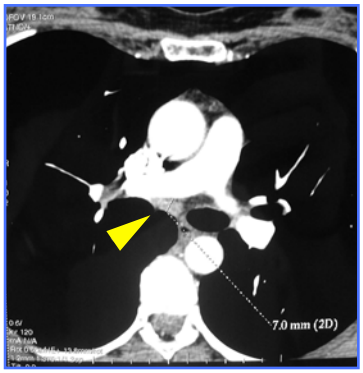

Ganglion du médiastin sur le Scanner (Flèche)

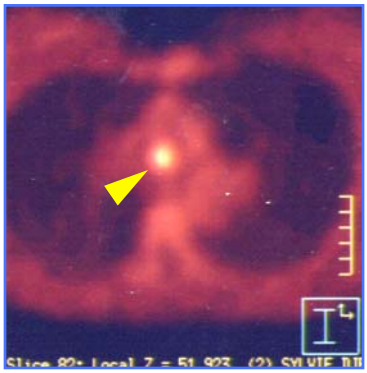

Même ganglion sur le Pet-Scan (Flèche)

Dans le cas des tumeurs bronchiques, la médiastinoscopie est souvent une intervention préalable indispensable pour orienter la stratégie thérapeutique.

Anesthésie

Sauf nécessité de compléter le bilan par d'autres examens, vous êtes hospitalisé(e) la veille de l'intervention. Vous devez voir l'anesthésiste en consultation preopératoire, comme pour toute intervention chirurgicale sous anesthésie générale.

Intervention

Elle consiste à introduire un endoscope appelé médiastinoscope par une courte incision (3 à 5 cm) faite au niveau du cou, au dessus du sternum. A travers cet endoscope sont introduits des instruments qui permettent de faire les prélèvements.

En fin d'intervention, un drain de petit calibre est parfois laissé en place quelques heures. L'incision cutanée est en général fermée par un fil résorbable ou de la colle biologique. Il est donc très rare que des soins infirmiers soient nécessaires après la sortie.

Vidéo-Médiastinoscope

Prélèvement d'un ganglion
au cours d'une médiastinoscopie

Hospitalisation et sortie

Sauf cas particulier, la sortie a lieu le lendemain ou le surlendemain de l'intervention. Vous pouvez reprendre une activité normale dans les jours suivants.

Le compte-rendu de l'examen des ganglions prélevés (dit compte-rendu anatomo-pathologique) est adressé à votre pneumologue ou à votre médecin traitant.

Cicatrice

Incidents possibles

La médiastinoscopie n'est pas un simple examen , mais une intervention chirurgicale sous anesthésie générale. Outre les complications rares, mais possibles, de l'anesthésie générale, les incidents qui peuvent survenir au cours d'une médiastinoscopie sont essentiellement d'ordre hémorragique. Une hémorragie peut nécessiter une ouverture (thoracotomie ou sternotomie). Cette éventualité est très rare. Dans la grande majorité des cas, la médiastinoscopie est une intervention bénigne.

Département Thoracique, IMM
D. Gossot, R. Caliandro, D. Debrosse, P. Girard, JB. Stern