Fiche d'Information du Département Thoracique de l'IMM :

Nodule pulmonaire

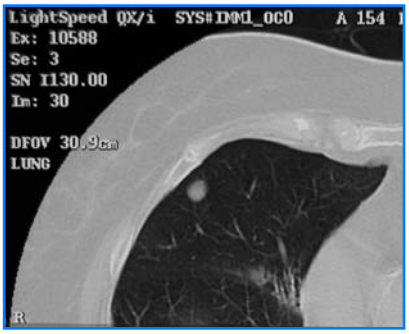

Qu'est ce qu'un nodule pulmonaire ?

C'est une lésion, plus ou moins arrondie, de moins de 3 cm de diamètre entourée de tissu pulmonaire sain.

Les nodules pulmonaires sont le plus souvent bénins. Obtenir un diagnostic précis n'est parfois possible que par une intervention chirurgicale

Quels examens ?

• La ***radiographie standard*** qui a permis de diagnostiquer le nodule est insuffisante pour déterminer la conduite à tenir. Par contre, retrouver des radiographies antérieures est utile pour vérifier si ce nodule existait déjà et s'il a augmenté ou non de volume.

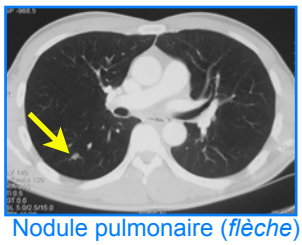

Nodule pulmonaire (*flèche*) :

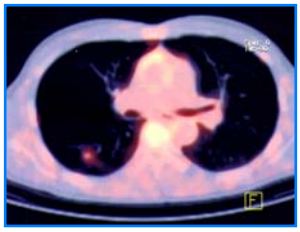

Même nodule pulmonaire : Pet-Scan

• Il faut au minimum réaliser un ***scanner*** qui précisera la taille du nodule, son caractère unique ou multiple, sa situation et permettra surtout une analyse de sa morphologie. Cette analyse permet de déterminer si le nodule est rassurant ou s'il est préférable de poursuivre les investigations.

• Sauf cas particulier, l'imagerie par résonance magnétique (***IRM***) n'a pas d'intérêt pour explorer un nodule pulmonaire.

• L'examen des bronches par une endoscopie (***fibroscopie bronchique***) n'atteint que très rarement le nodule. Mais elle peut être nécessaire pour rechercher une anomalie associée (*voir fiche d'information sur ce sujet*).

• La scintigraphie au 18 Fluoro-Desoxyglucose (***Pet-Scan***) n'est demandée que si les seules données du scanner ne peuvent affirmer avec certitude le caractère bénin du nodule. Le Pet-Scan n'est pas plus précis que le scanner (au contraire) mais il apporte des renseignements sur l'activité de ce nodule. Si le traceur se fixe sur le nodule, cela signifie probablement que le nodule est actif, soit en raison d'un processus infectieux ou inflammatoire, soit parce qu'il est tumoral. Le Pet-Scan, dans sa technologie actuelle, ne détecte que des nodules de diamètre supérieur à 8 mm.

Doit-on opérer tous les nodules pulmonaires ?

Non. Il est inutile d'opérer lorsque :

- des radiographies antérieures montrent déjà la présence du nodule et que celui-ci n'a pas augmenté de volume,
- des critères radiologiques précis, analysés sur le scanner, affirment la bénignité,
- surtout, s'il n'y a aucun antécédent médical notable, aucune maladie récente et l'absence d'exposition au tabac.

S'il est décidé de ne pas opérer le nodule, que faire ?

Une simple surveillance par un ou des scanner(s) de contrôle qui sont réalisés selon une fréquence décidée par le médecin en fonction du contexte.

En général, le scanner de contrôle est fait 3 ou 6 mois après. Il peut comprendre une mesure volumétrique qui est plus précise qu'une simple mesure des diamètres. Dans ce cas, les scanners doivent être faits dans le même centre d'imagerie, si possible par le même radiologue. Si le nodule reste stable, la surveillance est interrompue. S'il semble augmenter, il faut obtenir un diagnostic soit par une ponction sous scanner soit par une intervention.

Obtenir un diagnostic par ponction sous scanner

Le scanner et le Pet-Scan ne donnent qu'une orientation. Ils ne précisent pas la nature du tissu dont est constitué le nodule. Pour cela, il faut en prélever un fragment. Le procédé le plus rapide et le moins invasif est de faire une biopsie à travers la peau (***ponction percutanée***) sous contrôle du scanner. L'examen consiste à prélever avec une aiguille, sous anesthésie locale, une « carotte » de tissu qui sera analysée. Il peut parfois nécessiter une hospitalisation de quelques heures. Cette technique n'est réalisable que :

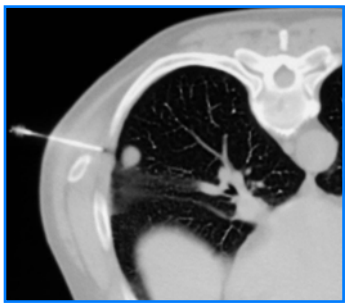

Biopsie à l'aiguille sous scanner

- si le nodule est d'une taille suffisante,
- s'il est situé dans une zone accessible,
- s'il n'y a pas de contre-indication (emphysème pulmonaire par exemple).

Un décollement du poumon (pneumothorax) est possible dans 10 à 20% des cas mais ne nécessite que très rarement la pose d'un drain. Dans 5 à 10% des cas, l'analyse de la biopsie ne permet pas de conclure et il faut alors prélever un fragment plus important voire la totalité du nodule. Ceci n'est possible que par une intervention chirurgicale.

Obtenir un diagnostic par intervention chirurgicale

L'intervention est faite sous anesthésie générale soit à thorax fermé (***Thoracoscopie***) soit à thorax ouvert (***Thoracotomie***). Dans les 2 cas, un fragment de poumon contenant le nodule est enlevé. Ce fragment est de petite taille et son ablation n'entraîne pas de conséquence sur la fonction respiratoire.

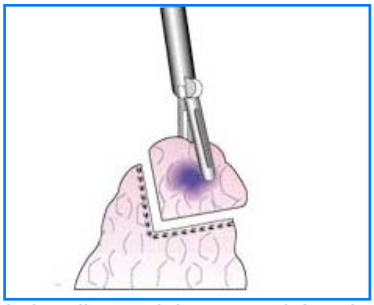
Ablation d'un nodule : vue schématique

• **Intervention par thoracoscopie** (*voir fiche d'information sur ce sujet*)

L'opération est faite sous anesthésie générale sous contrôle vidéo-endoscopique par 3 à 4 cicatrices d'environ 1 cm.

La durée d'hospitalisation est de 2 à 3 jours. Les suites opératoires sont détaillées dans la fiche d'information correspondante.

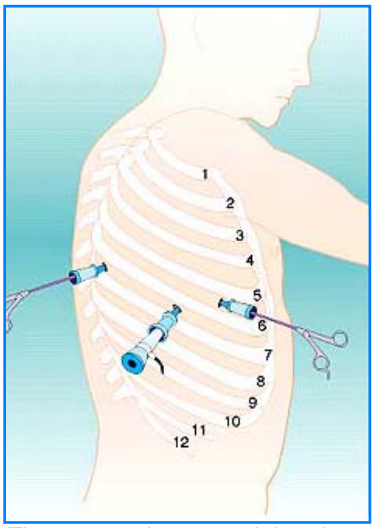

Thoracoscopie : vue schématique

• **Intervention par thoracotomie**

Une ouverture du thorax est nécessaire soit en cas de contre-indication à une thoracoscopie, soit parce qu'un examen minutieux de l'ensemble du poumon est jugé nécessaire, soit parce qu'il faut enlever
plusieurs nodules. L'intervention est réalisée par une incision de la paroi latérale du thorax, d'environ 12 cm de longueur, sans enlever de côtes.

Les suites sont un peu plus douloureuses qu'après thoracoscopie et l'hospitalisation est comprise entre 5 et 10 jours.

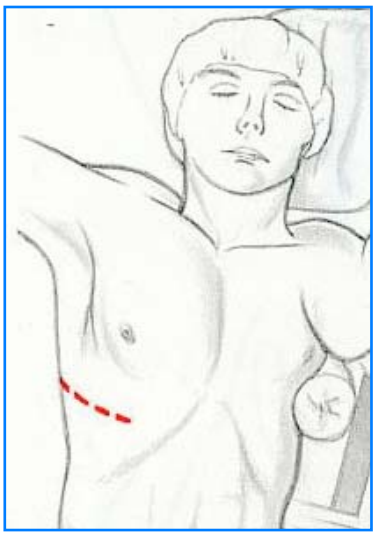
Thoracotomie : vue schématique

En fonction du contexte (par exemple, suspicion de tumeur maligne du poumon) un examen de la nature du nodule est fait pendant l'intervention (***Examen extemporané***). Selon les résultats, l'intervention se résumera à l'ablation du nodule ou sera complétée par l'ablation d'une partie plus importante du poumon (*voir fiche d'information sur ce sujet*). Si le contexte fait évoquer cette possibilité, les modalités en seront évoquées avant l'intervention.

Département Thoracique, IMM
D. Gossot, R. Caliandro, D. Debrosse, P. Girard, JB. Stern

La version originale de cette fiche d'information est disponible sur le site de l'IMM : www.imm.fr